Aus der Universitäts-Frauenklinik Breslau
(Direktor Professor Dr. L. Fraenkel)

Ueber Placentarpolypen besonders der Tube

Inaugural-Dissertation

zur Erlangung der Doktorwürde in der Medizin und Chirurgie der Hohen Medizinischen Fakultät der Schlesischen Friedrich - Wilhelm - Universität zu Breslau

vorgelegt von

Heinrich Chamrad

Breslau 1933

»Quader« Druckerei und Verlagsanstalt G. m. b. H., Breslau 1, Herrenstraße 19

Gedruckt
mit Genehmigung der medizinischen Fakultät
der Universität Breslau.

Berichterstatter: Prof. Dr. Fraenkel.

R. UNIV.
BIBLIOTHEEK
LEIDEN

Meinen Eltern gewidmet!

Bevor ich auf mein Thema eingehe, möchte ich zunächst über den Weg berichten, den die Erforschung des Placentarpolypen nahm.

Die ersten Angaben über diese Bildung finden wir bei *Kiwisch* unter dem Namen „fibrinöse oder Blutpolypen". Er stellt sie als Blutungen des Uterus dar, die bei ihrer Gerinnung durch die formende Kraft des Uterus ihre Konfiguration erhalten. Nach Kiwisch ist die Ursache für ihre Bildung in einer anormalen Erregung beim Coitus zu suchen. *Kiwisch's* Angabe über die Entstehung der Polypen wird bald darauf durch *v. Scanzoni* dahingehend verbessert, daß zur Bildung eines Polypen unbedingt eine Erweiterung des Uterus, also meistens eine Gravidität vorangegangen sein muß. *C. Braun* geht dann in seinen Folgerungen in seiner Arbeit „Über die Nosogenie der Placentarpolypen" noch weiter, indem er neben die von Kiwisch beschriebenen fibrösen, Schleim- und fibrinösen Polypen noch eine 4. Gattung den Placentarpolypen stellt, und behauptet, daß die meisten sogenannten fibrinösen Polypen durch eine Retention von Placentarstücken bedingt wären. Zu gleicher Zeit etwa beschreibt auch *Noeggerath* einen Fall, bei dem sich ein starke Blutungen hervorrufender Polyp fand, welcher sich bei der mikroskopischen Untersuchung als ein zusammengedrängtes Büschel von Chorionzotten erwies. *Stadfeld* weist an Hand seiner Sektionsbefunde nach, daß Placentarpolypen durchaus nicht selten vorkommen und sich klinisch als eine der häufigsten Ursachen für die Metrorrhagien post partum dokumentieren. Auch *Virchow* kommt in seinem Werk „Krankhafte Geschwülste" auf den Placentarpolypen zurück und schreibt: „Post mortem finde ich, daß die Basis des Polypen immer eine Placentarstelle ist, teils so, daß Reste von der foetalen Placenta zurückgeblieben sind, und über diese Reste sich die hervorquellenden Blutmassen niederschlagen; teils so, daß nach vollständiger Ablösung der Nachgeburt das aus den zerrissenen Gefäßen hervorquellende Blut sich auf die höckrige Oberfläche der mütterlichen Placentarstelle ansetzt." Eine zusammenfassende Darlegung der bisherigen Forschung über das Wesen des Placentarpolypen finden wir bei Carl *Schroeder.* Die Schlußfolgerungen dieser Arbeit möchte ich auszugsweise wiedergeben: „1. Fibrinöse Polypen, die sich nicht an eine vorausgegangene

Konception anschließen, kommen bei normaler Beschaffenheit des Uterus niemals, bei abnorm erweitertem oder schlaffen Uterus auch nur extrem selten vor. 2. Leichter aber auch noch sehr selten bilden sich rein aus Fibrin bestehende Polypen durch Niederschlag auf die Placentarstelle nach unzeitigen oder rechtzeitigen Geburten. Das Zustandekommen dieser Polypen wird wohl weniger durch abnorme Zurückhaltung von Blut in der Uterushöhle veranlaßt, als durch ungewöhnlich rauhe Beschaffenheit oder starkes Hervorstehen der Placentarstelle bedingt. 3. Sind Reste der Placenta zurückgeblieben, so bildet sich, wenn dieselben nicht verjauchen, nur selten ein fibrinöser Polyp ,bei dem nur der Stiel aus Placentargewebe der eigentliche Körper aus Blutkoagulum mit Fibrinüberzug besteht; meist wird der Cotyledo zu einem Polypen umgestaltet, d. h. zu einer dicken, weißlichen, aus anämischen Chorionzotten bestehenden Masse, welche die Gestalt der Uterushöhle annimmt. Vor dem 5. Monat bilden sich diese Polypen sehr selten. Dieselben erregen frühzeitig profuse Blutungen. 4. Ein Placentarpolyp kann sich auch — häufiger nach Abort, selten nach normaler Geburt — bilden, wenn die ganze Placenta zurückbleibt." Eine restlos klare Formulierung über die Entstehungsursache dieser Polypen bringt E. Fränkel dann folgendermaßen: „Ich finde die Meinung in allen Punkten auf das entschiedenste bestätigt, daß die Entstehung eines fibrinösen Polypen immer die vorläufige Erweiterung der Uterushöhle als unerläßliche Bedingung voraussetzt, ja ich möchte noch weiter gehen und behaupten, daß ausnahmslos Schwangerschaft vorausgegangen sein muß. Man kann die vorausgegangene Erweiterung der Uterushöhle durch ein Ei als die conditio sine qua non für die Entstehung des fibrinösen Polypen hinstellen." In dieser Formulierung finden wir das Wesen des Placentarpolypen in den einzelnen Lehrbüchern der Geburtshilfe beschrieben.

Um diese Arbeit nicht zu sehr zu verlängern, habe ich nur gewissermaßen die Marksteine in der Geschichte des Placentarpolypen angegeben. Das sonstige zahlreiche Material habe ich, soweit es sich nur um Beiträge und Bestätigungen des bereits Bekannten handelt, nur in der Literaturangabe am Schluß dieser Arbeit berücksichtigt, während ich auf die Arbeiten, die sich mit der Art und Weise der Entstehung des Polypen beschäftigen, noch später zurückkomme.

Im Anschluß an Aborte oder seltener nach normalen Geburten, kommt es im Uterus infolge der dabei stattfindenden Blutungen mitunter zu Bildungen, die aus geronnenem Blut und Placentargewebe bestehen. Diese Gebilde verdienen ihren Namen „Polypen" nur insofern, als sie dieselben klinischen Erscheinungen hervorrufen, die der echte fibröse Uteruspolyp macht, ferner insofern, als sie ihrer äußerlichen Form nach — ein Körper, der durch einen Stiel an der Wand eines Hohlraums befestigt ist — unbedingt dem Polypen am nächsten kommt. Um eine Neubildung im Sinne des echten Polypen handelt es sich hierbei natürlich nicht.

Die mikroskopische Untersuchung dieser Polypen zeigt als Mittelpunkt des Polypenkörpers gut erhaltene rote und weiße Blutkörperchen, dicht aneinander gelagert und in demselben Zahlenverhältnis, wie sie im Blut zu finden sind. Dieser Kern ist von einer Fibrinschicht umhüllt, die kaum noch Blutkörperchen in sich trägt. Darauf folgt wieder eine Schicht hauptsächlich aus Erythrocyten bestehend, die aber gewöhnlich dichter gelagert sind und dadurch an ihrer gleichmäßigen Form Einbuße erlitten haben. Nach außen zu wechseln nun immer Schichten von Fibrin und Erythrozyten ab, wobei die letzteren weniger gut erhalten zu sein scheinen. Die äußerste Hülle wird von einer dicken Fibrinschicht gebildelt, welche eine mehr oder weniger starke leukozythäre Infiltration zeigt. Jm Jnnern des Polypen, hauptsächlich im Stiel, finden sich häufig Chorionzotten verstreut.

Nach der Menge des Fibrins und des Placentargewebes, das am Aufbau des Puerperalpolypen beteiligt ist, möchte ich folgende drei Unterarten unterscheiden:

1. Choriale Polypen,
2. Chorial-fibrinöse Polypen,
3. Fibrinöse Polypen.

Choriale Placentarpolypen bestehen aus Placentargewebe, daß durch die formende Kraft des Uterus mit dem ausgetretenen Blut zu einem Polypen verbacken ist. Beim chorial-fibrinösen Polypen finden wir hauptsächlich den Stiel oder nur die Haftstelle aus Zottengewebe bestehend, während sich der Körper des Polypen aus geronnenem Blut und wenigen darin versprengten, meist nekrotischen Chorionzotten zusammensetzt. Die dritte Art unterscheidet sich schließlich von den anderen dadurch, daß im Körper des Polypen sich nichts von Chorionzotten finden läßt, jedoch der Stiel deutlich aus Zotten aufgebaut ist.

Diese Unterteilung hat natürlich nur theoretisches Interesse, da ja die unterschiedenen Arten klinisch und mikroskopisch nicht voneinander zu trennen sind und es sich eben überhaupt nur um einen graduellen Unterschied in den Aufbauelementen handelt. Die unterschiedenen Arten sind außerdem auch mikroskopisch nicht scharf gegeneinander abzugrenzen, sondern haben fließende Übergänge.

Wie kommt nun die Bildung eines Placentarpolypen zustande? Fast alle Autoren außer z. B. *Fehling* fanden, daß die äußerste Schicht des Polypen nur aus Fibrin besteht, während weiter nach innen zu Schicht für Schicht immer besser erhaltene Blutkörperchen zeigen. Die Autoren folgerten aus diesem Befund, daß der Polyp außen seine älteste, innen aber seine jüngste Schicht habe. Bei dieser Annahme ist jedoch Art und Weise, wie sich der Polyp entwickelt hat, schwer zu erklären. Aus diesem Grund kamen die Autoren zu sehr verschiedenen, oft einander widersprechenden Ansichten. v. Scanzoni nimmt an, daß der Polyp durch eine einmalige größere Blutung entsteht, welche das Cavum uteri ausfüllt und zur Gerinnung

kommt. Im Widerspruch hierzu steht jedoch die tatsächlich vorhandene Schichtung des Polypen. Will man den Einfluß der Uterusschleimhaut auf den Polypen, worauf ich später noch zurückkomme, zur Erklärung heranziehen, so stößt man auf den Widerspruch, daß bei einer nur degenerativen Veränderung keine Schichtung, sondern fließende Übergänge der jeweiligen Degenerationsstadien zu finden sein müßten.

Langhans und *Heidemann* sehen die Entstehung so, daß in die Gefäße nur notdürftig verschließende Thromben sich weitere Blutschübe hinein ergießen und damit ein Wachsen des Polypen von innen her bedingen. Dieser Erklärung kann ich mich jedoch nicht anschließen. Der Placentarpolyp wird übereinstimmend von den Autoren als ziemlich derbes Gebilde bezeichnet. Nun erscheint es mir bei dieser Sachlage höchst unwahrscheinlich, daß der Blutdruck, der in den sehr kleinen Arterien, die in dem Stiel des Polypen gefunden wurden, herrscht, dazu ausreichen soll, den derben Fibrinmantel des Polypen auszudehnen. Ist der Blutdruck aber doch ausreichend, dann dehnt sich doch der Polyp nicht in allen seinen Teilen gleichmäßig aus, — nur so ist die konzentrische Schichtung erklärlich — sondern wird viel eher an einer weniger festen Stelle dem Druck nachgeben und damit dem Blut einen Weg nach außen freigeben. Ferner wird eine Blutung, die aus einer Arterie erfolgt, ihren größten Druck in der Nähe der Öffnung dieser Arterie ausüben, müßte also ganz in der Nähe der Insertionsstelle des Polypen, dessen größte Ausbuchtung veranlassen. Wir finden aber, daß das Volumen des Polypen erst in einiger Entfernung von der Insertionsstelle stark zunimmt. Nehmen wir aber an, daß der Polyp zunächst als Thrombus einer Arterie gebildet wurde, dann muß in gewissen Zeitabständen immer nur ein ganz geringer neuer Blutnachschub aus diesem Gefäß erfolgen, denn die einzelnen Schichten sind ja nur — im Verhältnis zum gesamten Polypen — sehr dünn. Es ist nun schwer verständlich, warum die einmal erfolgende Blutung schon kurze Zeit nach ihrem Beginn sistieren sollte, da doch der Blutdruck ausreichte, den Widerstand des Fibrinmantels zu überwinden. Auch davon abgesehen bedeutet ein so geringer Blutaustritt noch dazu in Zeitabständen praktisch eine vollkommene Stase des Blutes in der Arterie. Da die Arterienwand außerdem verletzt ist, müßte schon hierin Grund genug zur vollkommenen Thrombosierung retrograd bis zur Abzweigung eines Seitenastes dieser Arterie sein. Es sind Fälle in der Literatur angegeben, bei welchen sich die Polypen bis zu 13 Jahren im Uterus gehalten haben. Es ist mir unvorstellbar, daß in dieser Zeit nicht eine ausreichende Thrombosierung erfolgt sein sollte. Aus diesen Gründen kann ich mich der Ansicht Langhans und Heidemanns nicht anschließen.

W. Langhans fand bei einem Placentarpolypen in dem Stiel Arterien, die eine gewisse Veränderung der Intima aufwiesen. Er folgert daraus, daß die Kontraktilität dieser Gefäße vermindert,

und damit ein Anlaß für Blutungen in die Thromben hinein gegeben sei. Es scheint sich hier um einen einzig dastehenden Fall zu handeln, denn ich finde diese Veränderungen von keinem Autor sonst bestätigt. Aus diesem Grunde halte ich es für überflüssig, auf diesen Fall einzugehen.

Alle anderen Autoren erklären die Entstehung des Polypen durch ein Appositionswachstum, ohne jedoch darauf einzugehen, daß die innerste tatsächlich die am besten erhaltene, dei äußere dagegen die weniger gut erhaltene Schicht ist.

Mir erscnenit folgende Erklärungsmöglichkeit als die wahrscheinlichste: Das unmittelbar nach der Placentarlösung austretende Blut gerinnt um einen Körper, der die Anlagerung des Blutes besonders begünstigt, vielleicht ein retiniertes Stück der Placenta. Die äußere Fläche des gebildeten Polypen der lebenden Schleimhaut ausgesetzt, vielleicht auch mit der Luft in Berührung, unterliegt nun bestimmten Veränderungen. Die in dem äußersten Fibrinnetz liegenden Erythrozyten werden zunächst ihres Farbstoffes beraubt, schrumpfen und gehen zu Grunde, sodaß allein ein Fibrinmantel übrigbleibt. So erklärt sich der gegenüber den innern Schichten hellere Fibrinmantel des Polypen. Die einzige Veränderung, die im Inneren des Polypen vorsichgeht, ist die, daß durch die zusammenziehende Wirkung des Fibrins das Serum herausgedrückt wird, wodurch die Blutkörperchen einander genähert werden. Kommt es nun zu einer neuen Blutung, dann lagert sich auf den Polypen eine neue Schicht gerinnenden Blutes und unterliegt nun ihrerseits den Veränderungen durch das lebende Gewebe. Auf diese Art wäre die konzentrische Schichtung des Polypen erklärt.

Recht verschiedene Ansichten fand ich bei den einzelnen Autoren, wie wohl der Polyp zu immer neuen Blutungen Anlaß geben kann. So nimmt z. B. Virchow an, daß das Wachsen des Polypen die blutenden Stellen auseinander zerrt und damit weitere Blutungen verursacht. Schröder sieht die Ursache der Blutungen in den Versuchen des Uterus, den Polypen auszustoßen. Gräfe glaubt eine Erklärung darin zu finden, daß der Polyp eine restlose Involution des Uterus verhindert, die Gefäße also nur durch lose Thromben verschlossen werden können und dadurch bei jedem stärkeren Blutandrang nach dem Becken durch Abstoßen der Thromben ein neuer Anlaß zur Blutung gegeben ist. Schließlich finden wir noch bei Gräfe und Heidemann die Möglichkeit angedeutet, daß die Schleimhaut des Uterus auf den Polypen wie auf einen Fremdkörper mit einer Endometritis reagiert und damit eine Erklärung für die Blutung gegeben wäre.

Wenn wir die Schichtung des Polypen erklären wollen, müssen wir annehmen, daß die Blutungen nicht continuierlich erfolgen, sondern daß es nach einem Stadium der Ruhe immer wieder zu einer neuen Blutung kommt. Damit ist aber die Blutung der primäre Vorgang, durch den dann das Wachstum des Polypen bedingt wird. Die Dehnung der Wände als Folge des Wachstums ist also

ein Vorgang, der erst nach Beginn der Blutung eintreten kann. Mithin kann ich mich der Ansicht Virchows nicht anschließen, ohne aber dabei die Möglichkeit abzulehnen, daß eine bereits erfolgende Blutung durch das nun resultierende Wachstum des Polypen und die sich daraus ergebenden Zerrungen an den Wänden verlängert und verstärkt werden kann.

Zur Erklärung Schröders wäre folgendes zu sagen: Die verschiedenen Autoren beschreiben die Uteri, welche einen Placentarpolypen in sich schließen, als vergrößert, weich, subinvolviert. Wehenartige Schmerzen sind nur von wenigen Autoren angegeben worden. Unter diesen Umständen erscheint es mir zweifelhaft, ob man geordnete Kontraktionen des Uterus wie beim Gebärakt annehmen darf. Andererseits ist der Stiel des Polypen gegenüber dem Körper stark verdünnt, muß also unter einer stärkeren Belastung als der Körper gestanden haben. Ferner ist, abgesehen von wenigen Ausnahmen, der Cervixkanal immer erweitert. Auch das könnte auf stattfindende Kontraktionen des Uterus hindeuten. Jedenfalls geht daraus hervor, daß der Standpunkt Schröders auch viel für sich hat. Ohnedies sind ja bei den Fällen, bei denen die Patientinnen wehenartige Schmerzen bei den Blutungen fühlten, kaum Zweifel über die Entstehung der Blutungen vorhanden.

Für die Ansicht Gräfe's spricht vor allem der Befund eines weichen subinvolvierten Uterus. Auffällig ist ferner die Tatsache, daß nach dem Partus maturus die Blutungen gewöhnlich am 6. bis 9. Tage auftreten, also zu einer Zeit, in der die Wöchnerin gewöhnlich zum ersten Mal das Bett verläßt. Die Blutungen lassen sich hier am besten durch eine aus der Erschütterung resultierende Ablösung der die Gefäße nur schlecht verschließenden Thromben erklären.

Bei den älteren Autoren finde ich außer bei Gräfe nichts über einen Befund an der Uterusmukosa ausgesagt. Daher sind diese Fälle bei der Frage einer etwa vorliegenden Endometritis nicht zu verwenden. Um so nachdrücklicher bezeugen die von Heidemann angegebenen Fälle das Vorhandensein einer starken Endometritis. Heidemann findet bei hohem Sitz des Polypen eine starke Endometritis und starke Blutungen, bei niedrigem Sitz des Polypen eine Entzündung nur im Bereiche des Polypen, also von seiner Insertionsstelle abwärts und schwache Blutungen. Damit ist einerseits bewiesen, daß die Entzündung ihre Ursache in dem Polypen hat, andererseits, daß die Blutung von der Stärke und Ausdehnung der Entzündung abhängig ist.

Es ist allerdings hierbei schwer zu entscheiden, ob die vorliegenden Endometritiden wirklich nur eine Art Fremdkörperreaktion des lebenden Gewebes darstellen oder vielmehr eine Reaktion auf die auf dem Polypen ansäßigen Bakterien sind. Bakteriologische Untersuchungen solcher Fälle könnten eine einwandfreie Erklärung geben, doch solche liegen meines Wissens nirgends vor.

Schließlich sei noch zu dem Wesen des Placentarpolypen ergänzend zugefügt, daß einige Autoren wie Veit, Michaelis, Kahlden, Zahn als Entstehungsursache für Placentarpolypen ein Weiterwuchern von Chorionzotten in die Gefäße hinein fanden. Doch das baldige Auftreten von Chorionepitheliomen beweist, daß es sich bei diesen Fällen von vorneherein um maligne Wucherungen handelte, die nichts mit dem normalen Bild eines Placentarpolypen zu tun haben.

Da die Klinik der uterinen Placentarpolypen in den Lehrbüchern öfter ausführlich besprochen ist, gehe ich hier nur kurz darauf ein. Die Diagnose des Placentarpolypen stützt sich auf die vier Hauptsymptome: 1. Blutungen, 2. Fieber, 3. Vergrößerung des Uterus, 4. Durchgängigkeit des Cervikalkanals, doch brauchen Fieber und die Durchgängigkeit nicht immer vorhanden zu sein. Wenn es nach Aborten oder Frühgeburten zu pathologischen Blutungen kommt, der Uterus vergrößert erscheint, leichter Ausfluß besteht, so ist in der Hauptsache an Endometritis post abortum oder der neuen Nomenklatur entsprechend Subinvolutio endometrii und an den Placentarpolypen zu denken. Es spricht dann ein offener Cervikalkanal, großer Uterus für Placentarpolypen. Bei kleinem Uterus und geschlossenem inneren Muttermund ist eine zweifelsfreie Diagnosenstellung eine Unmöglichkeit. Hier bringt die Erweiterung des Muttermundes und die Curettage die Klarheit. Gegen diesen Eingriff ist schon deshalb nichts einzuwenden, weil bei einem so unklaren Krankheitsbild die immerhin bestehende Möglichkeit eines malignen Chorionepithelioms unbedingt ausgeschlossen werden muß.

Im Vordergrund des durch den Placentarpolypen hervorgerufenen Krankheitsbildes stehen die Blutungen. Sie sind außerordentlich wechselnd, mitunter so geringfügig, daß sie kaum Beachtung finden, häufig so stark, daß sie zu den schwersten Anaemien, sogar bei nicht rechtzeitigem Eingreifen zu letalem Ausgang führen können. Mitunter treten die Blutungen vollkommen spontan ohne ersichtliche Ursache auf, dann wieder nach größeren körperlichen Anstrengungen, jedoch bei alten Placentarpolypen öfter nur als Menorrhagien. Das häufig nur ganz geringe Fieber ist wohl auf die Toxine der den Polypen besiedelnden Bakterien zurückzuführen. Häufig geben die Patientinnen an, unter Kreuzschmerzen oder auch manchmal Wehenschmerzen zu leiden.

Prognose: Mit einer spontanen Heilung ist nie zu rechnen, weil die Placentarpolypen nicht organisiert werden. Suchen die Patientinnen dagegen rechtzeitig Hilfe auf, dann ist durch einen relativ einfachen Eingriff das ganze Krankheitsbild bald zu beheben. Mit virulenten Keimen infizierte Polypen sind jedoch bezüglich ihrer Prognose viel ernster zu bewerten, da sie gewöhnlich zu längerer Krankheit führen oder sogar zur Sepsis. Bei den Komplikationen des Placentarpolypen wären vor allem die plötzlich auftretenden schwersten Blutungen zu nennen. Außerdem sind in der Literatur einige Fälle zu finden, bei denen die Placentarpolypen Ausgangs-

punkt einer Sepsis geworden sind. Schließlich gehört hierher noch der von Zahn beschriebene Fall, bei dem es sich um einen Placentarpolypen handelt, der 13 Jahre bestand und durch Druckne-krose die Hinterwand des Uterus perforierte.

Therapie: Nach der eventuellen Erweiterung des Cervikalkanals wird der Placentarpolyp digital oder mit der Abortzange in dem Niveau der Uterusschleimhaut abgedreht. Vor einem stärkeren Bohren nach der Uteruswand hin ist deshalb zu warnen, weil dadurch öfter Perforationen vorkamen. Die einsetzende Blutung wird durch Verätzung der blutenden Stelle gestillt. Häufig ist eine anschließende Abrasio angebracht. Die nachträgliche Spülung mit 50 prozentigem heißen Alkohol wird häufig empfohlen.

Ich komme nun weiter zu den Placentarpolypen der Tube und beginne zunächst mit den Krankengeschichten, makroskopischen und mikroskopischen Befunden der drei Fälle, die mir durch die Liebenswürdigkeit des Herrn Professor L. Fraenkel zur Untersuchung zur Verfügung standen. Später komme ich dann auf die Folgerungen zurück, die sich aus den Befunden ergeben.

Krankengeschichte zu Fall 1:

Berta S., 34 Jahre alt, der Mann ist Hilfsarbeiter.

Erste Regel mit 14 Jahren regelmäßig 4 bis 5 tägig alle 4 Wochen. Zwei Geburten: 1. Zange, am 9. Wochenbettstag Fieber. 2. Geburt spontan, Wochenbett ohne Besonderheit. Das 1. Kind lebt.
Von früheren Krankheiten sind nur in den letzten Jahren immer wieder kommende Anfälle von Gelenkrheumatismus angegeben.
Letzte Regel vor 2 Monaten normal. Die vor einem Monat zu erwartende Regel trat nicht ein, sondern es kam erst 12 Tage nach diesem Termin zu Blutungen, die längere Zeit andauern, mit ziehenden Schmerzen in der rechten Unterbauchgegend verbunden sind und schließlich die Patientin zwingen sich in ärztliche Behandlung zu begeben. Schwindel und Erbrechen sind nicht bemerkt worden.
Stuhlgang und Wasserlassen o. B.

Status universalis: Die Patientin ist mittelgroß, von krättigem Knochenbau. Die Muskulatur ist gut entwickelt, das Fettpolster normal ausgebildet. Haut und Schleimhaut sind schlecht mit Blut versorgt. Die Lungen zeigen normale Grenzen, überall sonoren Klopfschall, keine Rasselgeräusche. Die Herztöne sind rein.

Status genitalis: Vulva klaffend, alter Dammriß 2. Grades, Descensus der vorderen und hinteren Vaginalwand. Die Portio ist quer gespalten, stark klaffend und zeigt ein großes Lacerationsektropium der hinteren Muttermundslippe. Der Uterus ist weich, retroflektiert, nach links verlagert und leicht vergrößert. Die Adnexe sind links etwas verdickt. Auf der rechten Seite ist die Tube in der Nähe des Uterus als dünner Strang zu fühlen, der lateralwärts stark bis auf Daumendicke anschwillt.

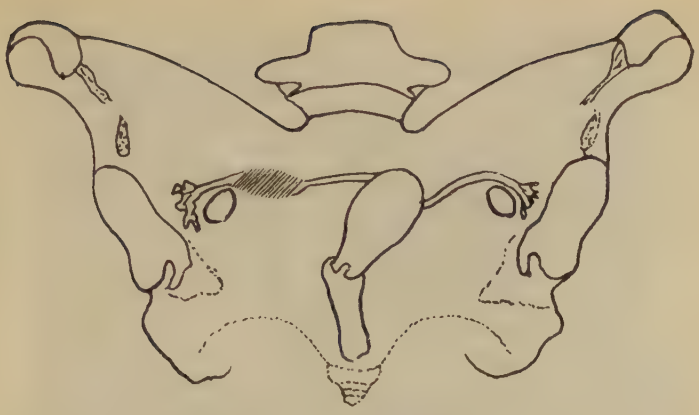

Skizzze um Genitalbefund Fall 1.

Diagnose: Der auf Grund der Anamnese bestehende Verdacht auf „Tubargravidität" wird durch den Genitalbefund bestätigt.
Therapie: Als einzige Erfolg versprechende Therapie wird die Operation erwogen und beschlossen.

Operationsbericht: Nachdem die Bauchhöhle durch Querschnitt nach Pfannenstiel eröffnet ist, finden sich beide Ovarien in hühnereigroße Cysten verwandelt. Die rechte Tube, im ganzen verdickt, zeigt gegen das Ostium abdominale hin eine besonders starke Verdickung, welche auf eine Gravidität schließen läßt. Im Douglas ist wenig Blut vorhanden. Zunächst Excision der rechten Tube. Dann Entfernung der Ovarialcyste, ohne daß ein Hilusrest erhalten werden kann. Auf der linken Seite wird die Ovarialcyste ebenfalls entfernt, jedoch vom Hilus ein mäßiges Stück stehen gelassen. Von der Tube müssen zwei Drittel entfernt werden. Danach Ventrifixur nach Fraenkel. Appendix o. B.
Schluß der Bauchdecken. Narkose gut. Blutverlust gering.

Weiterer Verlauf: Temperatur 38 Grad. Die Wunde sondert Pus ab und reinigt sich nur langsam. 18 Tage nach der Operation tritt eine Thrombophlebitis der Vena saphena und Phlegmasia alba dolens in Erscheinung. Nach weiteren 10 Tagen läßt die Schwellung des rechten Beines nach. Vorsichtige Bewegungsübungen.

Die exstirpierte Tube ist 8 cm lang und pfeifenrohrartig gewunden. Der uterine Teil hat etwa die Stärke eines Bleistiftes, schwillt nach dem Ost. abdom. zu auf Daumendicke an, um später wieder etwas an Umfang zu verlieren. Beim Aufschneiden der dicksten Stelle der Tube erhebt sich aus dem Tubenlumen ein polypenartiges Gebilde, daß nun senkrecht zur Tubenwand stehen bleibt. Der Polyp ist 3,5 cm lang, an seiner Basis 1 cm dick und läuft in spiralförmiger Windung, die Windungen der Tube nachahmend,

Bild zu Fall 1: Natürliche Größe. Die Tube ist aufgeschnitten und zeigt im Innern den sich senkrecht zur Wand aufstellenden Placentarpolypen.

in eine gekrümmte Spitze aus. Der Polyp ist an seiner Oberfläche gerillt, streifig braunrot gefärbt und läßt an geronnenes Blut und Fibrin denken. Er inseriert mit einer Basis, die einen Kreis von 0,5 cm Durchmesser entspricht, fest dicht an der der Mesosalpinx entsprechenden Seite der Tube. Außerhalb dieser Insertionsstelle ist der Polyp an keiner Stelle mit der Tubenwand verbunden. Die Tube hat eine rötliche Schleimhaut, sie ist in der Gegend der Insertionsstelle des Polypen so verdünnt, daß sie Licht durchscheinen läßt. Das Tubenlumen ist außerhalb der den Polypen enthaltenden Höhle makroskopisch nicht weiter zu verfolgen.

Mikroskopische Befunde:

Der Polyp besteht aus Fibrin, Blut und vereinzelten Chorionzotten. Der ganze Körper des Polypen ist von der Spitze bis zur Basis in einen dicken Fibrinmantel eingehüllt. Nach innen zu finden sich dann, einen schichtweisen Aufbau erkennen lassend, dicht zusammengedrängte Erythrozyten, die in ihrer Struktur noch gut erhalten sind. Ueberall im Körper des Polypen sind leukozythäre

Einlagerungen zu erkennen, die teils als flächenhafte Ansammlung besonders dicht unter und in dem Fibrinmantel in Erscheniung treten. Die Spitze des Polypen ist segmentartig von ganz frischen Blutkörperchen erfüllt, sodaß man hier an eine erst kürzlich erfolgte Blutanlagerung denken kann, wofür auch das Fehlen eines Fibrinmantels an dieser Stelle sprechen würde. In der Mittelachse des Polypen liegt eine gut erhaltene, sehr breite und lange Chorionzotte, die anscheinend den Grundstock für den Aufbau des Polypen gebildet hat. (Siehe Abbildung)

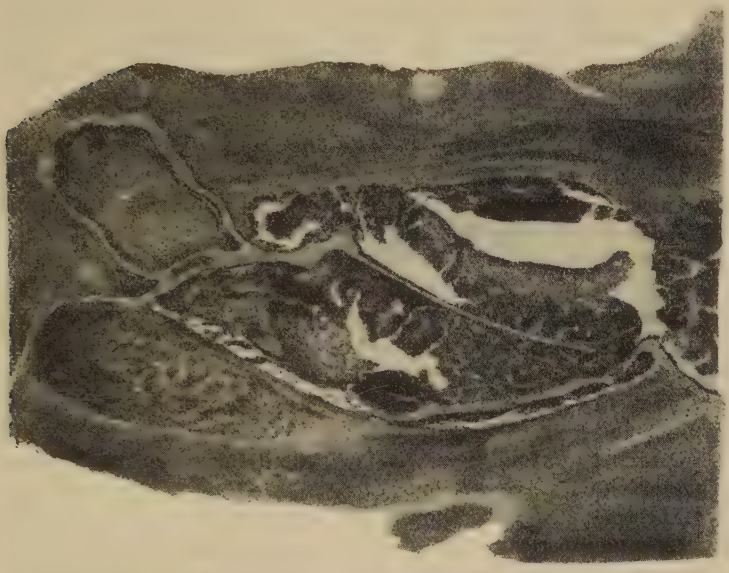

Mikro-Skizze zu Falll 1. Oc. 5, Lupe. Teil nahe der Basis des Polypen. Im Mittelpunkt eine vielverzweigte Zotte, die anscheinend das Gerüst des Kerns des Polypen bildet.

Die außerdem im Körper und in der Spitze vorhandenen Chorionzotten sind stark nekrotisch und lassen kaum noh Zellgrenzen und Zellkerne erkennen. Dagegen sind die in der Basis gelegenen Zotten gut erhalten. Sie zeigen ein wohlausgebildetes Syncytium, deutlich abgegrenzte Zellkörper mit gut gefärbten Kernen. Eine Stelle zeigt deutlich eine Zellwucherung, die wohl im Sinne einer Haftzottenblidung zu deuten ist. Langhans-zellen sind nur selten zu finden. An der Uebergangsstelle vom Polypen nach der Tubenwand sind zahlreiche gut erhaltene Zotten zu finden. Der Uebergang erfolgt nicht plötzlich, sondern allmählich. Die Muskelfasern der Tubenwand sind durch dazwischengetretenes Blut stark auseinan-

dergedrängt. Es wird dadurch der Eindruck erweckt, daß sich Muskelfasern in den Polypen hinein erstrecken. Die gesamte Muskulatur zeigt deutlich eine entzündiche Reaktion.

Krankengeschichte zu Fall 2:

M. M. 24 Jahre alt, Fabrikarbeiterin. Von früheren Krankheiten werden nur Masern und Angina angegeben. Erste Periode mit 13 Jahren, weitere Periode regelmäßig alle 4 Wochen 3- bis 4tägig, stark. 1 Partus vor 2 Jahren, Kind lebt, Wochenbett ohne Besonderheit. Patientin gibt an, die letzte normale Regel vor drei Monaten gehabt zu haben. Im nächsten Monat keine Regel, dafür tritt im darauffolgenden Monat die Regel 10 Tage vor dem anzunehmenden Termin schwach auf und geht nach 8 Tagen in starke, 4 Wochen dauernde Blutungen über, die mit Schmerzen verbunden sind. Beim Stuhlgang treten Schmerzen auf. Ferner klagt Patientin über Kreuzschmerzen und bräunlichen Ausfluß. Wasserlassen o. B.

Status universalis: Die Patientin ist mittelgroß, gut genährt. Knochen und Muskulatur sind normal entwickelt. Die Haut- und Schleimhäute sind gut durchblutet. Der Lungenbefund ist normal. Paukender 1. Ton über der Herzspitze.

Hämoglobin 80 Prozent. Albumen und Sacharum negativ.

Status genitalis: Vulva nicht vollständig geschlossen. Der Damm ist leidlich erhalten. Der Uterus befindet sich in Mittelstellung. Er ist leicht vergrössert und weich, nicht sehr beweglich. Hinter dem Uterus ist ein faustgroßer, harter Tumor zu tasten, der sich nach oben nach den beiden Adnexen schlecht abgrenzen läßt. Die rechte Tube ist auf Fingerdicke verstärkt.

Diagnose: Anamnese und Genitalbefund führen zu der Diagnose „Tubargravidität".

Therapie: Die Operation wird beschlossen.

Operationsbericht: Die Bauchhöhle wird durch einen Schnitt in der Linea alba eröffnet. In der Bauchhöhle befindet sich keimfreies Blut. Die rechte Tube ist verdickt. Gleichzeitig ist eine hühnereigroße Haematocele zu bemerken. Diese wird zusammen mit der rechten Tube unter Zurücklassung des Ovars entfernt. Auch die linken Adnexe können nach Lösung einiger Adhäsionen zurückgelassen werden. Nachdem nach dem Absetzen der rechten Tube die Gefäße einzeln unterbunden sind und eine Peritonealplastik angelegt ist, wird die Blutung aus dem Haematocelenbett im hinteren Douglas mit temporärer Tamponade durch Tupfer und Applikation von 70 prozentigem Alkohol in befriedigender Weise gestillt. Die Bauchdecken werden darauf in der üblichen Weise geschlossen. Blutverlust unbedeutend, Narkose gut.

Weiterer Verlauf: Heilung der Bauchwunde pp. Bei der Entlassung ist der Uterus normal, der Douglas frei. Patientin verläßt vollkommen beschwerdefrei die Klinik.

Präparat: Die exstirpierte Tube ist gewunden und hat eine Länge von 11 cm. Der uterine Teil ist 3 mm dick. Die Dicke stei-

gert sich auf etwa Fingerstärke, um dann am freien Ende der Tube wieder auf Bleistiftstärke abzunehmen. Die aufgeschnittene dickste Stelle stellt sich als Eihöhle dar, in der sich ein 2,5 cm langes polypenähnliches Gebilde befindet. Der Polyp ist nicht kegelförmig rund, sondern erinnert mehr an ein seitlich zusammengedrücktes Ellipsoid. Er inseriert mit etwas mehr als stricknadeldicker Basis genau auf der der Mesosalpinx entsprechenden Stelle der Tubenwand, verstärkt sich in 1 cm Höhe auf Bleistiftdicke und läuft dann in eine gekrümmte Spitze aus. Die Oberfläche des Polypen ist streifig, gerillt und von braunroter Farbe. Die Muskularis tubae ist an der Insertionsstelle fast ganz verdrängt. Diese Stelle der Tubenwand läßt Licht durchscheinen. Das Tubenlumen ist beiderseits von der Eihöhle nicht makroskopisch weiter zu verfolgen. Mikroskopischer Befund: Der Körper des Polypen zeigt außen einen Fibrinmantel darunter geschichtet Erythrozyten und nur geringe Anhäufungen von Leukozyten. Die nur in der Basis vorhandenen Zotten machen den Eindruck eines gut erhaltenen Gewebes. Zellgrenzen und Kerne sind gut erhalten. Langhans-Zellen sind nicht zu finden. Die Muskulatur ist durch Blutansammlungen aufgelockert. In einiger Entfernung vom Polypen ist die Tubenschleimhaut noch sehr gut erhalten, wenn auch das Stützgewebe der Schleimhautvorsprünge deutlich ödomatös ist und eine starke leukozythäre Infiltration zeigt.

Krankengeschichte zu Fall 3: C. G., 24 Jahre alt. Von früheren Krankheiten wird eine linksseitige Pyelitis vor ca. 1—2 Jahren angegeben. Erste Menstruation mit 13 Jahren dann regelmäßig alle 4 Wochen dreitägig in normaler Stärke. Bisher kein Partus und keine Fehlgeburt. Die vorvorletzte Periode war vor 16 Wochen, die vorletzte vor 10 Wochen. Die letzte Periode trat nicht zur rechten Zeit auf. Sie bekam zwei Wochen, nachdem die Periode erstmalig ausgeblieben war, starke Blutungen, die 4 Wochen anhielten und in den letzten Tagen etwas nachließen. Seit einigen Tagen bestehen zunehmende Schmerzen im rechten Hypogastrium.

Status universalis: Die Patientin ist grazil, hat eine schwache Muskulatur. Das Fettpolster ist mangelhaft. Haut und Schleimhäute sind blaß. Die inneren Organe zeigen kein pathologisches Verhalten.

Status genitalis: Hymen defloriert. Vagina eng. Der Muttermund ist Grübchenförmig. Kleine, konische Portio. Der Uterus ist anteflektiert, zeigt normale Größe und Konsistenz. Linke Adnexe nicht zu tasten. Rechts liegt etwas vor dem Uterus ein pflaumengroßer, weicher, beweglicher Tumor. Der Douglas ist frei. Uterus und rechte Adnexe sind bei betasten druckschmerzhaft. Aus der Vagina fließt etwas dunkles Blut.

Klin. Diagnose: Tubargravidität oder Ovarialcyste.

Therapie: Die Operation wird beschlossen.

Operationsbericht vom 31. 10. 32.



Nach Scheidendesinfektion wird der Halskanal bis Hegar Nr. 8 erweitert und eine Abrasio gemacht, die eine mittlere Menge dünner Schleimhaut erbringt. Jodätzung.

Eröffnung des Leibes durch kleinen suprasymphären Querschnitt Im Douglas und auf den Darmschlingen findet sich eine geringe Menge dunklen, dünnflüssigen Blutes. Die rechte Tube ist im ampullären Teil fingerdick, bläulich durchschimmernd aufgetrieben. Das rechte Ovarium enthält eine etwas mehr als wallnussgroße Cyste. Die Tube wird nach Unterbinden des Lig. latum ca. 2 cm vom Uterus entfernt abgetragen. Der leicht blutende Tubenstumpf wird durch drei Schleimhaut-Serosa-Nähte umstochen. Die Ovarialcyste wird reseziert und das Ovarium vernäht. Der Appendix ist nicht zu finden. Ein 2—3 cm langer etwas obliterierter Anhang wird als obliterierter Appendix angesehen und entfernt. Schluß der Bauchdekken. Narkose gut. Blutverlust gering.

15 Tage danach wird die Patientin nach glattem Wundverlauf geheilt entlassen.

Entlassungsbefund: Bauchschnitt pp. geheilt. Uterus anteflektiert. Douglas frei. Wegen der Infiltration der Bauchdecken sind die Adnexe nicht zu tasten.

Präparate: Durch die Operation wurden folgende Präparate gewonnen: 1. Blutgerinnsel aus der Bauchhöhle, 2. eine Ovarialcyste, 3. die Tube. (siehe Abbildung).

Bei der exstirpierten Ovarialcyste handelt es sich offensichtlich um eine Corpus-Luteum-Cyste. Die Tube ist etwa 6 cm lang und stark geschlängelt. Sie ist im uterinen Teil nicht ganz bleistiftstark, schwillt dann in der Pars abdominalis auf Fingerdicke an. Beim Auf-

schneiden erhebt sich aus dem Tubenlumen ein 3 cm langer, 1 cm dicker, ellipsoidähnlicher Polyp, der in eine Spitze ausläuft, dessen Basis etwa 3 mm dick ist. Mit der Basis inseriert der Polyp auf der der Mesosalpinx entsprechenden Tubenseite. Er ist von braunroter Farbe und zeigt eine ausgesprochene Rifflung. Der Polyp füllt die Höhlung im Tubenlumen fast vollständig aus. Er ist nur an der Basis fest mit der Tubenwand verwachsen. Die frühere Eihöhle ist an einer Stelle so verdünnt, daß sie Licht gut durchscheinen läßt.

Mikroskopischer Befund: Der Polyp setzt sich wiederum aus Blut, Fibrin und Chorionzotten zusammen. Ein dicker Fibrinmantel bildet die äußerste Schicht des Polypen. In schichtweisem Aufbau wechseln Anhäufungen von Fibrin und zusammengedrängten Blutkörperchen. Die Basis des Polypen besteht zum größten Teil aus guterhaltenen Chorionzotten, mit gut ausgebildeten Syncytialzellen aber ohne Langhans-Zellen. Der Polyp zeigt an einigen Stellen kleinzellige Infiltration.

Bevor ich auf das Wesen des Placentarpolypen in der Tube eingehe, möchte ich die klare Definition des tubaren Placentarpolypen, welche L. Fraenkel in seiner Arbeit über tubare Placentarpolypen gibt, wörtlich anführen. „Faßt man den Begriff eines Placentarpolypen der Tube korrekt und entsprechend dem Placentarpolypen des Uterus, so handelt es sich um einen nach tubarem Abortus oder Ruptur zurückgebliebenem Eirest, um den sich infolge immer neuer Blutungen Fibrin in Schichten von verschiedenen Altersstufen abgelagert hat, und der dadurch schließlich der Form der Höhle entsprechend in der er liegt, eine längliche Gestalt bekommt und eine nicht unbeträchtliche Größe erreichen kann, nur an der Stelle des Eirestes, hier aber sehr fest adhärent und im übrigen polypenartig in die Tubenhöhle hineinragt."

Wie hat man sich nun die Entstehung eines Placentarpolypen in der Tube vorzustellen?

Hat sich ein befruchtetes Ei in der Tube eingenistet, so dringen die Chorionzotten bald, nachdem sie zunächst die gering gebildete Decidua durchdrungen haben, in die Muskulatur der Tubenwand ein. Diese Muskulatur ist nicht sehr dick und außerdem gut mit Gefäßen versehen. So ergibt sich einmal die Möglichkeit, daß die Muskulatur durch die andrängenden Zotten zerstört oder durch vom Ei ausgeübten Druck atropisch wird, schließlich der sich weiter ausdehnenden Frucht nicht genug Widerstand entgegensetzen kann und nachgibt. Es kammt dann zum äußeren Fruchtkapselaufbruch. Andererseits besteht die Möglichkeit, daß durch die Zotten größere Gefäße arrodiert werden, und die Eihäute dem Druck des Blutes nachgeben müssen. Es kommt dann zum inneren Fruchtkapselaufbruch. Die beiden angegebenen Wirkungen des Wachstums der Chorionzotten schließen einander natürlich nicht aus, sondern kommen zusammen vor, nur daß den örtlichen Verhältnissen entsprechend einmal diese, einmal jene Wirkung in den Vordergrund tritt.

Die von Fraenkel, Steinhäuser und mir untersuchten Placentarpolypen stammen von Graviditäten her, die nicht älter als 4 bis 6 Wochen wurden. Ich habe hierbei als Conceptionstermin den 15. Tag nach dem Beginn der letzten normalen Periode angenommen. Als Beginn der Unterbrechung nahm ich den Tag an, an welchem die erste Blutung auftrat.

Bei einer 6 Wochen alten Gravidität kann man noch nicht von einer ausgebildeten Placenta sprechen. Man kann nur annehmen, daß sich die Chorionzotten an einer Stelle, die für ihre Ernährung besonders geeignet ist, stärker entwickeln, während sie an anderen Stellen zurückbleiben. Tritt nun aus eröffneten Gefäßen eine starke Blutung ein, dann wird, falls es dem Blutstrome nicht gelingt, zwischen Tubenwand und Eihaut einen Ausweg zu finden, die Eihaut hier nachgeben und wahrscheinlich auch bald darauf an der durch die Tubenwand am wenigsten gestützten Stelle nochmals einreißen. Das Chorion laeve, wenig entwickelt oder schon in der Rückentwicklung begriffen, wird bald nekrotisch und gibt deshalb dem Blut die Möglichkeit, sich zwischen Tubenwand und Eihaut einzuschieben. Die durch ihre Elastizität und auch durch Muskelkontraktionen sich verengende Tube löst die Eihäute an diesen Stellen vollends ab und faltet sie zusammen. Die nur noch an einer Stelle fest adhaerente, gefaltete Eihaut gibt nun den Grundstock für das sich ansetzende gerinnende Blut. Immer wieder folgende Auflagerungen von Blut erklären das Weiterwachsen des Polypen. Diese eben geschilderte Art von Polypen kämen den reinen Placentarpolypen des Uterus gleich. In 6 von den 8 von Steinhäuser beschriebenen Fällen und in dem Fall 1 von mir sind Chorionzotten im ganzen Körper des Polypen nachzuweisen. Ich möchte diese Eiteile nicht als zufällige Einschlüsse bezeichnen. Die Kraft, die den Foet herausgeschafft, die Eihaut vielfältig zerrissen hat, muss auch imstande sein, die für fließendes Blut sicher einen guten Angriffspunkt darbietenden zerrissenen Eihäute auszustoßen. Ich möchte daher annehmen, daß die versprengten Chorionzotten mit den fest adhaerenten Zotten in festem Zusammenhang stehen.

Bleibt jedoch bei dem Tubarabort nur ein relativ kleines Stück, das durch gut ausgebildete Zotten befestigt ist, der Eihaut zurück, dann bildet sich unter günstigen Verhältnissen ein Polyp, der dem fibrinösen Polypen des Uterus gleichkommt.

Die Schichtung des Polypen — innen die besterhaltenste, außen ein Fibrinmantel — erklärt sich genau so wie beim Placentarpolypen des Uterus dadurch, daß die lebende Schleimhaut der Tube ihre Wirkung ausübt, wie ich das oben schon beschrieben habe.

Bei nur makroskopischer Betrachtung dieser Bildung könnte man annehmen, daß es sich hier um ein verschrumpftes Ovum in toto handeln könnte. Hierzu wäre folgendes zu sagen: Das verschrumpfte Ovum oder die Blutmole erscheint zwar oft ovoid ausgewalzt, wird

jedoch niemals zu einem lang ausgestreckten Körper, wie ihn die hier beschriebenen Polypen zeigen. Außerdem liegt die Blutmole in einem Teil der Tube, der primär erweitert, stark verdünnt und vor allem scharf gegen die übrige Tube abgesetzt ist (s. Skizze),

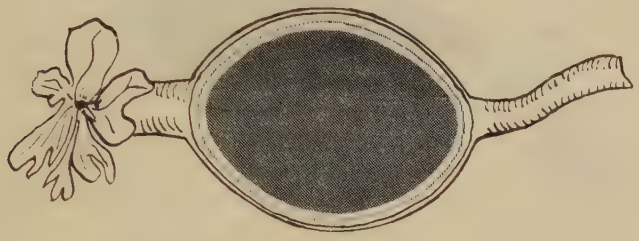

Schematische Darstellung einer Blutmole.
Der umrandete Raum stellt die Eihöhle dar.

während der Placentarpolyp in einer Höhlung liegt, die er sekundär allmählich durch Apposition erweitert hat (siehe Abbildung).

Schematische Darstellung eines Tubenpolypen.
Die ursprüngliche Eihöhle ist umrandet. Die Haftstelle des Placentarpolypen ist gekennzeichnet.

Ein vor kurzer Zeit in der Universitäts-Frauenklinik operierter Fall erbrachte ein Präparat, auf welches ich kurz eingehe, weil es zur Klarstellung des Unterschiedes zwischen Blutmole und Placentarpolyp dienen kann.

Es handelt sich um eine exstirpierte Tube. Der Durchtritt des befruchteten Eies durch die Tube wurde durch eine Salpingitis isthmica nodosa verhindert. Es kam zum inneren Fruchtkapselaufbruch und zur Bildung einer Blutmole. Da die Eihöhle nicht die ganze austretende Blutmasse aufnehmen konnte, drang das Blut weiter in den intakten abdominalen Teil der Tube vor, der

dadurch an einer umschriebenen Stelle aufgetrieben wurde (siehe Abbildung).



Schematische Darstellung einer Blutmole.
Salpingitis isthmica nodosa.

Vor der Blutmole befindet sich ein gegen die Eihöhle scharf abgegrenztes Hämatom.

(Nach einem Fall aus der Universitäts-Frauenklinik.)

Ferner finden wir in den meisten Fällen die Blutmole mit ihrer gesamten Oberfläche der Tubenwand fest adhaerent, in einigen Ausnahmefällen die gesamte Oberfläche leicht von der Tubenwand abtrennbar, während der Placentarpolyp nur an einer Stelle, da aber ganz kräftig verankert ist. Auch mikroskopisch unterscheidet sich der Placentarpolyp wesentlich von der Blutmole. Er ist abgesehen von seiner inneren Schichtung auch fast nur an der Haftstelle mit gut erhaltenen Zotten versehen, während die Blutmole auf ihrer ganzen Oberfläche Chorionzotten trägt.

Für die Entstehung eines Placentarpolypen in der Tube möchte ich drei Bedingungen aufstellen:

1. Das Chorion frondosum oder ein Teil von ihm muß fester haften als die übrigen Teile der Eihaut.
2. Für das austretende Blut muß ein Abfluß da sein oder geschaffen werden.
3. Der Eihautrest muß einen im Verhältnis zur Eihöhle und dem Blutungsort bestimmten Sitz haben.

Es ist wohl kein Zufall, daß die meisten der vorliegenden Placentarpolypen in der Tube ihren Sitz an der der Mesosalpinx entsprechenden Wand der Tube oder mindestens ganz in der Nähe haben und ihre Spitze nach dem Trichter zeigt. In dieser Gegend ist das meiste Material und außerdem die beste Ernährungsmöglichkeit für das Zottenwachstum vorhanden. So kann man sich leicht vorstellen, daß hier die Chorionzotten stärker wachsen können und damit den Zotten des Chorion laeve gegenüber eine stärkere Haftfähigkeit gewinnen. Es ist wohl nicht nötig, eine cirkumskripte Placentitis oder sonstige pathologische, die Haftfähigkeit vergrößernde

Vorgänge, wie das bei der Bildung eines Placentarpolypen im Uterus oft beschrieben wurde, zur Erklärung heranzuziehen. Es ist bekannt, daß nach Abort die uterinen Placentarpolypen viel häufiger auftreten als nach rechtzeitigen Geburten. Es liegt das daran, daß erst in der letzten Zeit vor der Geburt eine Art Trennungslinie zwischen kindlicher und mütterlicher Placenta in Erscheinung tritt. Wenn also die Chorionzotten in der doch ziemlich stark aufgelockerten Decidua des Uterus genügenden Halt gefunden haben, so müssen die Zotten in der Tube, die sich bis in die Muskulatur tief hinein erstrecken, eine noch viel größere Haftfähigkeit besitzen.

Die Bildung eines Placentarpolypen in der Tube ist nur bei einer Abflußmöglichkeit für das austretende Blut möglich, denn sind die Wände der Tube noch genügend fest, und ist außerdem das Tubenlumen und damit das Ostium abdominale für den Blutaustritt verschlossen, dann muß es zur Stagnation des Blutes kommen und weiter zu seiner Gerinnung und zur Bildung einer Blutmole kommen. Nachdem sich ein Blutgerinnsel einmal auf dem zurückgebliebenen Eirest festgesetzt hat, zieht das Blut in langsamem Strom an dem Polypen vorbei und gibt ihm so Gelegenheit, durch Apposition, wohl ebenso wie ein Eiszapfen entsteht, weiter zu wachsen. Der Polyp dehnt sich also vor allem nach der Richtung, in der das Blut sickert. So ist es möglich, daß einmal wie bei dem einen von Steinhäuser beschriebenen Fall die Spitze des Polypen aus dem Fimbrientrichter herausschaut. Ferner ist das Wachsen eines Polypen in der Richtung auf eine Perforationsöffnung und ein Herausragen der Polypenspitze aus dieser Oeffnung denkbar. Der Blutstrom ergießt sich immer nach der Richtung des geringsten Widerstandes. Im Falle der Tube ist das Ostium abdominale bei weitem leichter passierbar als das Ostium uterinum, welches einmal durch seine Enge und außerdem durch seine starken Windungen im intramuralen Teil dem Blutaustritt erheblichen Widerstand entgegensetzen mag. Daraus erklärt sich die Tatsache, daß bei allen beschriebenen Fällen von Placentarpolypen in der Tube immer die Spitze des Polypen nach dem Ostium abdominale zeigte. Der Polyp als wenigstens am Anfang weicher Körper muß sich den Windungen der Tube bei seinem Weiterwachsen anpassen und zeigt deshalb da, wo die Wand der Tube vorspringt, eine entsprechende Aussparung. Schließlich werden auch die Kontraktionen der Tubenwand insofern einen Anteil an der gebildeten Form des Polypen haben, als sie den Polypen auswalzen und drehrund gestalten.

Die günstigste Bedingung für die Bildung eines Polypen ist dann gegeben, wenn seine Insertionsstelle mit der Blutungsstelle zusammen im uterinwärts gelegenen Teil der Eihöhle liegt, denn dann ist die gesamte Eihöhle frei für sein Wachstum und er ist außerdem dem vorbeipassierenden Blutstrom in seiner ganzen Länge ausgesetzt. Liegt die Basis des Polypen etwa in der Mitte des Eiraumes, dann muß, nachdem Körper und Basis zu einem starren System geworden sind, durch die allseitige Apposition von Blut die

Spitze des Polypen einen Druck auf die Stelle der Tubenwand ausüben, der sie anliegt. Auch Tubenkontraktionen können hierbei eine Rolle spielen. Jedenfalls wird die Spitze als der beweglichere Teil gewaltsam abgedrängt und in die Verlaufsrichtung des Tubenlumens gedrückt. Der starre Körper des Polypen gibt aber dem Druck nicht nach, d. h. es ist ihm nicht möglich sich zu krümmen, daher muß sich der Polyp als ganzer nun drehen und es resultiert daraus eine Drehung der Basis des Polypen, so daß nun die Ansatzfläche einen fast rechten Winkel zu ihrer ursprünglichen Lage annehmen muß. Hierin ist auch der Grund zu suchen, warum sich die Polypen sofort nach Eröffnung der Tube senkrecht zu ihrer Wand aufgestellt haben. Liegt nun aber der retinierte Eihautteil an dem abdominalen Eipol, dann kann er bei einem Ansatz von Blutgerinnseln nur abflußhemmende Wirkungen entfalten und beim weiteren Wachsen das Blut ganz stauen.

Der Polyp kann nicht durch eine einmalige Blutung entstanden sein, dagegen spricht seine Schichtung. Ein Weiterwuchern der Chorionzotten, die sich daraus ergebende Arrodierung von Gefäßen, möchte ich für das Weiterwachsen des Polypen aus denselben Gründen, die ich schon beim Placentarpolypen des Uterus angegeben habe, nicht zur Erklärung heranziehen. Die bei meinen Fällen noch ganz gut erhaltene Muskulatur der Tube ist wohl noch fähig auf den Dehnungsreiz, der durch den Polypen verursacht wird, mit Kontraktionen zu antworten. Die damit verbundenen Zerrungen an der Basis des Polypen werden dann Blutungen hervorrufen. Die betreffenden Patientinnen geben ja übereinstimmend an, längere Zeit ziehende Schmerzen in der erkrankten Gegend gespürt zu haben. Somit ist wohl meine Annahme berechtigt.

Ferner weist die kleinzellige Infiltration in der Tubenwand auf eine statthabende Salpingitis — wohl im Sinne einer Fremdkörperreaktion — hin. Auch hierin könnte ein Grund für weitere Blutungen gegeben sein.

Außerdem setzt die oben beschriebene Drehung der Basis des Polypen eine Zerrung voraus, die sicherlich Blutungen zur Folge haben kann, und zwar in der Weise, daß auch der nach dem Ostium abdominale gelegene Teil der Basis an die Tubenwand angepreßt wird, der uterinwärts gelegene Teil dagegen von der Wand abgezogen wird.

Diagnose: Die Symptome der Tubargravidität und der Placentarpolypen der Tube sind gleich. Bei sehr genauer vaginaler Untersuchung läßt sich unter besonders günstigen Umständen ein Unterschied insofern feststellen, als der Placentarpolyp eine längere, mehr kegelförmige Auftreibung, die Tubargravidität oder die Blutmole eine scharf umschriebene Auftreibung der Tube verursacht. Doch wird im allgemeinen die Diagnose „Placentarpolyp" bei der Untersuchung recht selten gestellt werden.

Therapie: Die Feststellung eines Placentarpolypen erfordert ebenso wie die Tubargravidität unbedingt die Operation, und zwar kommt nur die Laparotomie in Frage.

Prognose: Von den Autoren, die über den Placentarpolypen der Tube geschrieben haben, wird eine Spontanheilung dieser Bildung verneint. Ich möchte mich dieser Meinung nicht ohne Vorbehalt anschließen. Ich kann mir vorstellen, daß bei immer stärkerem Wachsen des Polypen, wenn dieser gerade nicht in der Nähe des Ostium abdominale tubae liegt, schließlich einmal die Zeit kommt, in der der Polyp den Wänden fest anliegt, den Blutaustritt verhindert und damit ein Haematom erzeugt. Das Nachgeben der Tubenwand oder ein Atrophischwerden setzt einen starken Blutdruck voraus. Ein starker Blutdruck wird seine Wirkung aber zunächst auf den dünnsten Teil der Tubenwand ausüben, also auf die Wand der Eihöhle, müßte daher zunächst eine Erweiterung der Eihöhle oder schließlich eine Perforation zur Folge haben, ehe er auf den festen, völlig intakten Teil der Tube jenseits der Eihöhle einen nennenswerten Einfluß ausüben kann. Nimmt man jedoch ein langsames Sickern unter geringem Druck an, dann ist ein festes Anliegen des Polypen an der Tubenwand ausreichend, um die Blutung zu tamponieren.

Die Erwägung gibt jedoch keinen Grund, bei einem Verdacht auf Placentarpolypen der Tube etwa nicht einzugreifen. Eine restitutio ad integrum, so daß die Tube für Eier wieder durchgängig werden würde, ist auf keinen Fall wahrscheinlich, andererseits besteht aber immer die Gefahr, daß starke Blutungen auftreten, die auf dem normalen Wege in die Bauchhöhle austreten und die Patientin durch den Blutverlust schwer schädigen, oder daß eine einmalige starke Blutung dazu ausreicht, die wenigstens an der Basis des Polypen stark verdünnte Tubenwand zu sprengen und damit das Leben der Patientin in ernste Gefahr gebracht wird. Schließlich wäre noch an die Gefahr der Infizierung des Polypen zu denken.

Geschichtlich wäre noch zu dem Placentarpolypen der Tube zu sagen, daß diese Bildung erstmalig von Cischanorski 1897 beschrieben wurde. Schon vorher finden wir den Namen Placentarpolyp der Tube bei Orthman 1894, doch geht aus diesem Bericht nicht einwandfrei hervor, daß es sich wirklich um einen echten Placentarpolypen handelte. Einen weiteren Beitrag zu diesem Thema finden wir 1897 bei Kreisch. Die ausführlichste und umfassendste Arbeit lieferte 1898 L. Fraenkel. Weitere Beiträge erscheinen dann 1920 bei Schiffmann und 1923 bei Steinhäuser.

Am Ende meiner Arbeit angelangt ist es mir eine liebe Pflicht, Herrn Professor Dr. L. Fraenkel für die gütige Ueberlassung seiner wertvollen Präparate und für seine gütigen Ratschläge meinen tiefempfundenen Dank auszusprechen.

Literatur.

1. *C. Braun:* Die Nosogenie der Placentarpolypen. Allgem. Wiener med. Zeitschrift 1860, Nr. 43—45.
2. *Cischanorski:* Nowing lekt. 1897, Nr. 50.
3. *Förster:* Ein Fall von Placentarpolypen. Diss. Würzburg 1886.
4. *E. Fränkel:* Zwei Fälle von Placentarpolypen. Archiv f. Gyn., Band II.
6. *L. Fraenkel:* Demonstration in der med. Sektion der Schles. Gesellschaft für vaterl. Kultur, Februar 1931.
7. *Gräfe:* Zur Lehre von den puerperalen Spätblutungen. Zeitschrift f. Geb. u. Gyn., Bd. 12, Heft 2.
8. *Heidemann:* Der fibrinöse Placentarpolyp. Zeitschr. f. Geb. u. Gyn., Bd. 47.
9. *v. Kahlden:* Ueber destruierende Placentarpolypen. Zentralbl. f. allg. Path. u. path. Anatom., Bd. II.
10. *Kiwisch:* Die fibrinösen Polypen. Klinische Vorträge, Bd. I S. 420, Prag 1845.
11. *Klob:* Der fibrinöse Polyp. Path. Anat. der weibl. Sexualorgane. Wien 1864.
12. *Kreisch:* Deutsche med. Wochenschr. 1897, Nr. 50.
13. *Küstner:* Deciduaretention, Deciduom, Adenoma uteri. Archiv für Gyn., Bd. 18.
14. *Th. Langhans:* Placentarreste bei Aborten. Beitr. z. Geb. u. Gyn., Bd. 5.
15. *W. Langhans:* Ueber den fibrinösen Placentarpolypen. Monatsschr. f. Geb. u. Gyn., Bd. 11.
16. *C. Martin:* Placentarpolyp mit tödlichem Ausgang. Monatsschr. für Geburtskunde u. Frauenkrankh., 29. Bd., 1867.
17. *Meyer:* Ueber Placentarpolypen. Dissertation Berlin 1880.
18. *Noeggerath:* Zur Pathogenese der Uteruspolypen. S. Schmidt's Jahrbücher, Bd. 112.
19. *Nürnberger:* Fehlgeburt und Frühgeburt. Halban-Seitz, Bd. VII.
20. *Orthmann:* Beitrag zur frühzeitigen Unterbr. d. Tubenschw. Zeitschr. f. Geb. u. Gyn., Bd. 29.

21. *Pfeiffer:* Ueber die sog. fibr. Polypen des Uterus. Dissertation Breslau 1926.

22. *Prochownik:* Zur Mechanik des Tubenabortes. Archiv f. Gyn., Banc 49.

23. *Rokitansky:* 2 Fälle von sog. sekundärer Cervikalschwangerschaft. Zeitschr. d. Gesellsch. Wiener Aerzte, 1860, Nr. 33.

24. *Säxinger.* Ueber Gebärmutterpolypen nach Vorträgen von Prof. Seyfert S. Schmidt's Jahrbücher, Bd. 148.

25. *Scanzoni:* Verhandlungen der Würzburger physik.-med. Gesellschaft; Sitzung v. 18. 1. 1851. S. Verhandl., Bd. II, S. 30.

26. *Schiffmann:* Ueber Spontanheilung junger Tubargraviditäten. Archiv f. Gyn., Bd. 113.

27. *Schröder:* Ueber fibrinöse und Placentarpolypen. Scanzoni's Beiträge z. Gebk. u. Gyn., Bd. 7.

28. *Stadfeldt:* Ueber Placentarpolypen. S. Schmidt's Jahrb. 118.

29. Steinhäuser: Ueber tubare Placentarpolypen. Dissertation Breslau 1923.

30. *Virchow:* Polypöses Hämatom des Uterus. Krankhafte Geschwülste, Bd. I.

31. *Werth:* Die Extrauterine Schw. Lehrb. d. Gebh. v. Winkel II. 2.

32. *Zahn:* Ueber ein Fall von Perf. d. Uteruswand durch einen Polypen. Virch. Archiv, Bd. 46.

Lebenslauf.

Heinrich Chamrad, katholisch, Preuße, wurde am 3. Juni 1908 als Sohn des Kaufmanns Jacob Chamrad und seiner Ehefrau Clara, geb. Zimmermann, zu Breslau geboren. Er besuchte von 1914 an die Vorschule und später die Oberrealschule zu Oppeln. Von 1919 an war er Schüler der Bender-Oberrealschule in Breslau, wo er 1927 das Reifezeugnis erwarb. Seit 1927 widmete er sich dem Studium der Medizin während des 1. Semesters in Innsbruck und dann alle folgenden Semester an der Friedrich-Wilhelm-Universität in Breslau.